



AGAPLESION  
EV. BATHILDISKRANKENHAUS  
BAD PYRMONT

## BEHANDLUNGSMITTELSINFORMATION

### Kugelzellanämie / Sphärozytose / Near Total Splenectomy

Sehr geehrte Patienten, sehr geehrte Kollegen,

trotz ihrer weiten Verbreitung besteht in Mittel- und Nordeuropa eine große Unsicherheit hinsichtlich einer klaren Indikationsstellung zur operativen Therapie der Sphärozytose und des OP-Zeitpunktes im Kindes- und Jugendalter. Wir haben diese inakzeptable Situation zum Anlass genommen, Ihnen innerhalb unseres nationalen Netzwerkes eine Kontaktmöglichkeit für offene Fragen und zur Einholung einer zweiten Meinung anzubieten, sofern die im Jahr 2010 aktualisierte Website der Arbeitsgemeinschaft der Wissenschaftlichen Medizinischen Fachgesellschaften, Düsseldorf, Ihnen keine ausreichende Information bieten sollte.

Seit der Publikation von Eraklis et. al. im Jahre 1967 gilt vielerorts noch die Lehrmeinung, Milzentfernungen keinesfalls vor dem 6. Lebensjahr durchzuführen, um das Risiko einer lebensbedrohlichen Postsplenektomie-sepsis einzugrenzen. Zwischenzeitlich hat sich jedoch ein klarer Trend hin zu milzerhaltenden OP-Verfahren bei schwerer und moderater Krankheitsausprägung, insbesondere auch bei jüngeren Patienten, entwickelt. Durch Einsatz bestimmter Operationsverfahren wird bei dem Eingriff kein Blut verloren, postoperativ kommt es zu einem schnellen Anstieg der Hämoglobinwerte.

Neben der französischen Arbeitsgruppe Tchernia/Gauthier widmen wir uns seit 1995 als die beiden einzigen relevanten internationalen Forschungsgruppen der Sphärozytose und ihrer chirurgischen Therapie. Seit 1996 wird das durch uns entwickelte, standardisierte, milzerhaltende Operationsverfahren praktiziert, welches 2005 hochrangig international publiziert wurde. Dadurch gelang es erstmals, die Effektivität dieser Operationstechnik (near total splenectomy) wissenschaftlich fundiert zu untersuchen. Durch den Erhalt eines sehr kleinen Milzrestes (8-10 cm<sup>3</sup>, ca. 98% der vergrößerten Milz werden entfernt) wird die Hämolyse auf ein Minimum reduziert und gleichzeitig die Milzfunktionen (Phagozytose, Bildung von Antikörpern gegen kapseltragende Bakterien) zumindest teilweise erhalten, was wir in klinischen Studien belegen konnten und zu einer höheren lebenslangen Sicherheit als nach der kompletten Milzoperation führt.

#### Key words

Splenectomy, hereditary spherocytosis, hypersplenism, hemolysis, OPSI-Syndrom



AGAPLESION  
EV. BATHILDISKRANKENHAUS  
BAD PYRMONT

### Deutsches Kompetenzzentrum Kugelzellanämie

Gründungsmitglieder 2010:

Prof. Dr. med. Stefan Eber

Schwerpunktpraxis für Kinderhämatologie, Gerinnungsstörungen und Kinderonkologie

Waldfriedhofstraße 73, 81377 München

T (089) 71 40 97 5

[praxis@kid-z.de](mailto:praxis@kid-z.de)

PD Dr. med. Gerhard Stöhr

AGAPLESION EV. BATHILDISKRANKENHAUS

Fachabteilung für Allgemein-, Visceral- und Endokrine Chirurgie

Maulbeerallee 4, 31812 Bad Pyrmont

T (05281) 99 - 16 01

[chirurgie@bathildis.de](mailto:chirurgie@bathildis.de)

Prof. Dr. med. Markus Rose

Sana Klinikum Offenbach

Kinder- und Jugendmedizin

Starkenburgring 66, 63069 Offenbach

T (069) 8405 - 39 30

[kinderklinik-sof@sana.de](mailto:kinderklinik-sof@sana.de)

Die Kugelzellanämie [hereditäre (= vererbte) Sphärozytose, HS] ist in Mitteleuropa mit einem Auftreten von ein bis zwei Fällen pro 5000 Einwohnern die häufigste vererbte hämolytische Anämie, schätzungsweise mehr als 33.000 Patienten leben allein in Deutschland. Führende Symptome sind Hautblässe und Gelbfärbung der Augen / Skleren. Bedingt durch die kugelige Form der roten Blutkörperchen werden diese während ihrer Passage durch die Milz, die sich dadurch erheblich vergrößern kann, zum Teil zerstört. Folgen sind Erhöhung des Abbauproduktes Bilirubin im Blut, bei jedem zweiten Patienten liegen zusätzlich auch bilirubin-haltige Gallensteine vor, sowie Blutarmut, da der Körper mit der Neuproduktion der Blutkörperchen nicht nachkommt. Das Kind verspürt fehlende körperliche und geistige Kondition, oft auch Konzentrationsstörungen. Vor allem im Rahmen von Virusinfektionen kann eine krisenhafte Blutarmut eintreten, daher müssen manchmal sogar Bluttransfusionen verabreicht werden. Anhand der Konzentration des roten Blutfarbstoffes (Hämoglobin, Hb) im Blut und anderer Parameter unterscheiden wir vier Schweregrade:



	leichte HS	mittelschwere HS	schwere HS <sup>1</sup>	sehr schwere HS <sup>2</sup>
Anteil an Patienten (%)	25-33	60-70	≈ 10	3-4
Hämoglobin (g/l)	110 - 150	80 - 110	60-80	< 60
Retikulozyten (%)	1,5 - 6	≥ 6	≥ 10 (meist > 15) <sup>3</sup>	≥ 10
Bilirubin (mg/dl)	1 - 2	≥ 2	> 2-3	≥ 3
Osmotische Fragilität				
Frisches Blut	Normal oder gering erhöht	Deutlich erhöht	Deutlich erhöht	Deutlich erhöht
Inkubiertes Blut	Deutlich erhöht	Deutlich erhöht	Deutlich erhöht	Deutlich erhöht;
Sphärozyten u.a. im Blutausstrich	Oft nur vereinzelt	Deutlich vermehrt	Deutlich vermehrt	Mikrosphärozyten und Poikilozyten
Transfusionen <sup>4</sup>	0-1	0-2	≥ 3	regelmäßig

Tabelle 1: Klinische Schweregrade der hereditären Sphärozytose (HS) und Operationsindikation<sup>5</sup>

In der überwiegenden Zahl der mittelschweren (Hb 8-10,5 g/dl) oder schweren Verlaufsformen (Hb < 8 g/dl) einer hereditären Sphärozytose wird eine Splenektomie (Milzentfernung) schon während der Kindheit oder des Jugendalters notwendig. Durch die komplette Milzentfernung werden die Patienten zwar von der Hämolyse „geheilt“, gleichzeitig resultiert daraus jedoch ein lebenslang bestehendes Immundefizit durch Verlust der Filtereigenschaften der Milz und einer erheblich verminderten und verlangsamten Antikörper-Abwehr, insbesondere gegenüber sog. kapseltragenden Bakterien (Pneumokokken, Meningokokken, Haemophilus influenzae Typ b). Die schwerwiegendste Komplikation, die extrem schnell verlaufende Post-Splenektomiesepsis, tritt während des Lebens mit einer Wahrscheinlichkeit von 2 bis 4% auf und verläuft in 50% tödlich.

Um die Milzfunktionen zumindest partiell zu erhalten, wurden zu Beginn der 90er Jahre durch eine französische Arbeitsgruppe (Tchernia, Paris) Milzteilentfernungen erfolgreich durchgeführt, hier wurden 60 bis 90% der vergrößerten Milz entfernt. Allerdings kam es aufgrund der relativ großen Restmilz nur zu einer mäßigen Besserung, oft zu einem erheblichen

<sup>1</sup> Patienten benötigen in den ersten beiden Jahren gehäufte, z. T. regelmäßige Transfusionen

<sup>2</sup> Patienten müssen regelmäßig transfundiert werden, um einen Hämoglobinwert über 60 g/l zu halten.

<sup>3</sup> Die Retikulozyten sind infolge der verzögert einsetzenden Erythropoese z.T. nur mäßig erhöht.

<sup>4</sup> jenseits der Neugeborenenperiode

<sup>5</sup> Modifiziert nach Eber et al.



Nachwachsen des Milzrestes und somit zum Wiederauftreten der Erkrankung, so dass Folgeoperationen notwendig wurden.

1996 haben wir erstmals ein eigenes und standardisiertes Operationsverfahren (Near Total Splenectomy, NTS) entwickelt, bei der eine wesentlich kleinere Restmilz (1-2% der Ausgangsgröße) erhalten wird mit dem Ziel einer niedrigeren Rezidivrate, einer höheren Effektivität und einer dadurch erstmals gegebenen Vergleichbarkeit operierter Patienten. Die durch uns durchgeführte siebenjährige prospektive klinische Untersuchung ist die einzige dieser Art weltweit und hat zu den bisher besten Ergebnissen geführt (Stoehr, Sobh et al). 7-jährige Verlaufskontrollen der Hämoglobinwerte nach Near Total Splenectomy eigener Patienten mit unterschiedlichen Schweregraden.

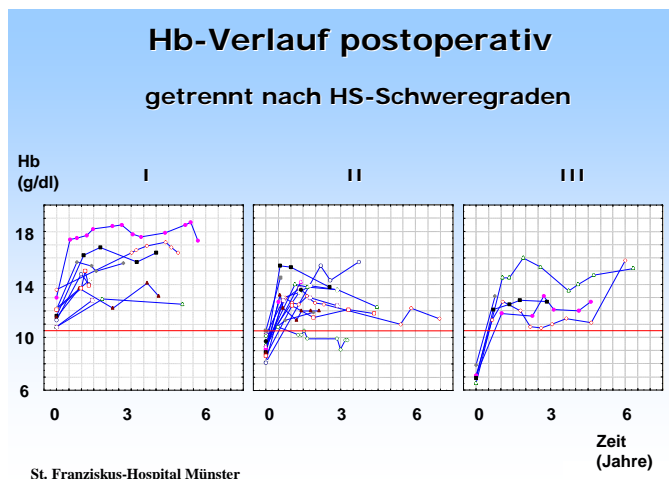


Abbildung 1:  
7-jährige Verlaufskontrollen der Hämoglobinwerte nach Near Total Splenectomy eigener Patienten mit unterschiedlichen Schweregraden.

### Wann Operation?

Einheitliche Richtlinien der chirurgischen und hämatologischen Fachgesellschaften zu Operationsindikation und -zeitpunkt existieren seit 2006 (s. AWMF). Überwiegend wird die Operationsnotwendigkeit von der klinischen Krankheitsausprägung bestimmt, dem Ausmaß der Anämie und hämolysebedingten Komplikationen, wie Gallensteine und Ikterus. Die Diagnose einer leichten HS stellt allein noch keine Operationsnotwendigkeit dar.

In unserem Patientengut hatten wir die Indikationen zur NTS bei mittelschweren und schweren Verlaufsformen sowie immer wieder bestehenden Transfusionserfordernissen gestellt, bei leichteren Krankheitsausprägungen bei komplizierten Gallensteinleiden und rezidivierend auftretenden infektassoziierten hämolytischen Krisen.

Heute sind sehr effektive Impfungen gegen Pneumokokken, Meningokokken und Hämophilus influenzae verfügbar, diese müssen mindestens zwei Wochen vor der Operation verabreicht worden sein.



# AGAPLESION EV. BATHILDISKRANKENHAUS

BAD PYRMONT

## Ideale Größe der Restmilz

Die ideale Restmilzgröße muss sich zum einen an dem Erfordernis orientieren, dass der kapillare Gesamtquerschnitt der Restmilz einen ausreichend großen venösen Rückstrom über die kaliberstarke Milzvene sicherstellt, um das venöse Abflussgebiet nicht durch Gefäßthrombosen zu gefährden. Andererseits sollte der Milzrest eine deutlich kleinere Größe aufweisen als bei den bisher praktizierten Verfahren der Milzteilentfernungen, bei dem etwa 10 bis 40% einer vergrößerten Milz erhalten wurden, um im postoperativen Verlauf kein überproportionales Größenwachstum und damit Rezidivhämolyisen zu induzieren. Bei der Operationstechnik der NTS hatten wir eine Restmilzgröße von 10 cm<sup>3</sup> definiert, unabhängig von Alter, Gewicht und Erkrankungsschwere der Patienten.

## Operationstechnik

Eine derart differenzierte Operationstechnik kann nur offen durchgeführt werden. Minimal invasive Techniken sind nicht in der Lage mit der gebotenen höchsten Sicherheit einen derart kleinen Milzrest zu erhalten.

Über einen linksseitigen Rippenbogenrandschnittes wird die Milz komplett freipräpariert, dazu werden spezielle Operationsinstrumente (bipolare Schere, Ultraschallschere) eingesetzt. So gelingt es, auch bei einem relativ kleinen Hautschnitt die Gefäße unter Schonung des untersten Gefäßpaares zu durchtrennen und das vergrößerte Organ komplett zu mobilisieren.

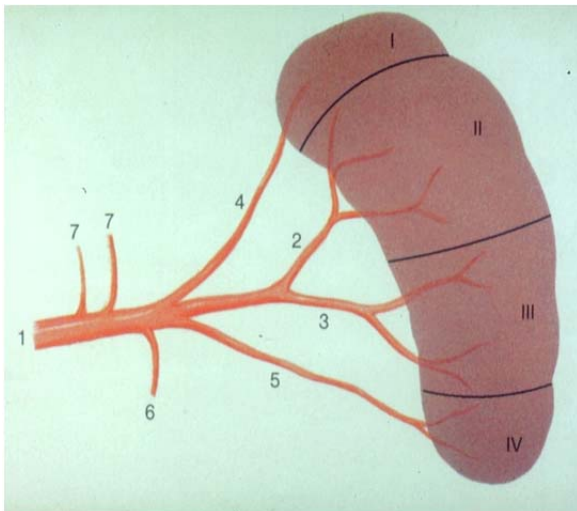


Abbildung 2:

Schematische Darstellung des segmentalen Aufbaus der Milz

Nun wird ein 10 cm<sup>3</sup> großer Gewebezylinder aus der Milz entnommen. Die eröffneten Gefäße werden mit haarfeinem Nahtmaterial verschlossen und mit Gewebekleber versiegelt. Eine Drainageeinlage ist nicht erforderlich, die Haut wird mittels kosmetischer und selbst auflösender Naht verschlossen.



Bei Gallenblasensteinen wird gleichzeitig die Cholezystektomie (Gallenblasenentfernung) ohne weiteren Hautschnitt durchgeführt.

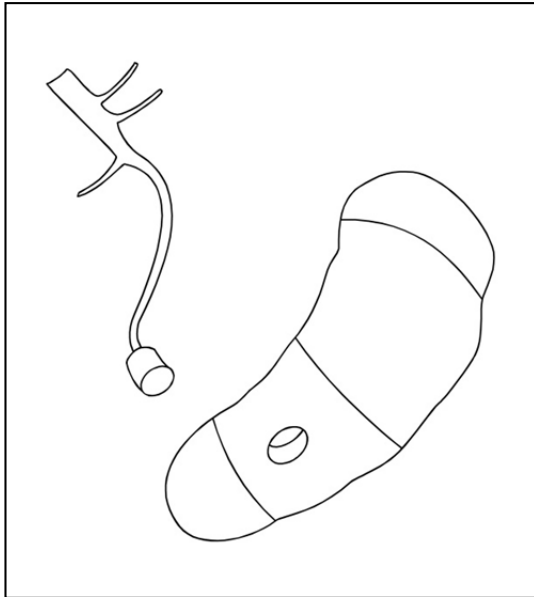


Abbildung 3:

Operationsschema: Präparation eines 10ml-großen Gewebezylinders aus der vergrößerten Milz. Die Durchblutung des Milzrestes wird über die erhaltenen Milzgefäße sichergestellt.

### Postoperative Therapie

Nach Milzteilentfernungen können in der Milzvene Thrombosen auftreten, die zu einem Absterben der Restmilz führen können; eine effektive Antikoagulation (Blutverdünnung) ist daher notwendig. Für die Dauer von drei Monaten muss täglich eine gerinnungshemmende Tablette (Acetylsalicylsäure, ASS, Aspirin) in gewichtsentsprechender Dosierung (ca. 1,5 mg/kg Körpergewicht) eingenommen werden. Die stationäre Behandlungsdauer liegt ca. bei 4-7 Tagen.

Entsprechend den mit uns neu formulierten Leitlinien zur Diagnostik und Therapie in der Pädiatrischen Onkologie und Hämatologie zur altersadaptierten Antibiotikaprophylaxe nach kompletter Splenektomie erfolgt postoperativ eine orale Antibiose mit Penicillin V (50 000 IE/kg KG/d) für die Dauer von 3 bis 6 Jahren (Arbeitsgemeinschaft der wissenschaftlichen medizinischen Fachgesellschaften: <http://www.uni-duesseldorf.de//AWMF/II/025-018.htm>). Bei Nachweis eines intakten Milzrestes kann ggf. individuell die Prophylaxedauer verkürzt werden. Auffrischungsimpfungen (Pneumokokken, Meningokokken) müssen lebenslang in 5-jährigen Abständen erfolgen.

### Diskussion

Die nach den bis 2006 gültigen Richtlinien empfohlene chirurgische Therapie bei hereditärer Sphärozytose war die Splenektomie. Jeder komplette Milzverlust macht allerdings eine lebenslange Antibiotikaprophylaxe notwendig (englische und deutsche Richtlinien: Bolton-



## AGAPLESION EV. BATHILDISKRANKENHAUS

BAD PYRMONT

Maggs, Davies, AWMF), um das Risiko einer lebensbedrohlichen Post-Splenektomiesepsis zu reduzieren. Impfungen können durch Immunisierung derzeit nur einem Teil der zahlreichen Serotypen (Pneumokokken: 23 von fast 100 Serotypen, Meningokokken lediglich 40%) erreichen, hohe Resistenzentwicklungen gegenüber einer langzeitigen Antibiotikaprophylaxe schränken den Schutz vor kritischen Infektionen weiter ein. Schließlich dürfte aufgrund des erheblichen Nebenwirkungsprofils die Bereitschaft einer regelmäßigen und vor allem lebenslangen Antibiotikaeinnahme als außerordentlich fraglich einzuschätzen sein.

Die ideale chirurgische Behandlung der HS besteht somit darin, durch radikale Milzteilentfernungen die Hämolyse ausreichend zu reduzieren und gleichzeitig die Abwehrfunktion zu erhalten.

Wie Studien zeigen, sind milzerhaltende Operationen heute technisch und mit einem hohen Maß an Sicherheit möglich. Nach Erhalt einer relativ großen Restmilz, ca. 10 bis 40% des ursprünglichen Milzvolumens, wurde jedoch in mehreren Fällen ein erhebliches Nachwachsen der Restmilz bis auf 500% der körperrgewichtsspezifischen Norm beobachtet. In 20 bis 40% waren Folgeoperationen wegen ausgeprägter Rezidivhämolysen oder Gallensteinbildungen notwendig.

Unsere These 1995 war, ob ein radikaleres Operationsausmaß mit dem Erhalt eines wesentlich kleineren Milzrestes technisch überhaupt möglich ist und im Vergleich zur kompletten Splenektomie, dem damaligen „golden standard“, kein höheres perioperatives Risiko aufweist. An potentiellen Vorteilen der NTS gegenüber anderen milzerhaltenden Operationsverfahren waren Reduktion der postoperativen Wachstumstendenz und Rezidivhämolyserate sowie ein längerfristigerer Operationserfolg genannt. Alle Thesen konnten mittlerweile bestätigt werden.

Die hoch standardisierte Operationstechnik der NTS ist von einem erfahrenen Kinderchirurgen schnell beherrschbar und führt zu keiner höheren operativen Komplikationsrate als ältere Verfahren. In der Analyse unseres Patientengutes konnten wir zeigen, dass die Restmilz überlebt und die NTS in Hinblick auf das postoperative Wachstumsverhalten und die Rate an Rezidivhämolysen anderen milzerhaltenden Operationstechniken überlegen ist.

Das relevante und lebenslang bestehende Infektionsrisiko bei Asplenie und zunehmende Resistenzentwicklungen kapseltragender Bakterien gegenüber Antibiotika machen in der Milzchirurgie einen Paradigmenwechsel notwendig. Bei behandlungsbedürftigen Formen der Sphärozytose sollten die von uns mitgestalteten Therapierichtlinien, die seit 2006 nationale Gültigkeit haben, umgesetzt werden. Milzerhaltende Operationsverfahren, hier insbesondere die Near Total Splenectomy, sollten zukünftig sowohl in der interdisziplinären Diskussion als auch in der chirurgischen Behandlung dieser hämolytischen Erkrankung einen breiteren Raum einnehmen.



AGAPLESION  
EV. BATHILDISKRANKENHAUS  
BAD PYRMONT

### Fazit

Die standardisierte Near Total Splenectomy zur Behandlung moderater und schwerer Verlaufsformen der hereditären Sphärozytose ist eine sichere Operationsmethode und effektiver im Vergleich mit anderen milzerhaltenden Operationstechniken.





### Relevante Literatur

American Academy of Pediatrics (2000). Committee on Infectious Diseases. Policy statement: recommendations for the prevention of pneumococcal infections, including the use of pneumococcal conjugate vaccine (Prevnar), pneumococcal polysaccharide vaccine, and antibiotic prophylaxis. *Pediatrics* 106: 362-366

American Academy of Pediatrics (2000). Overturf GD, and the Committee on Infectious Diseases. Technical Report: Prevention of pneumococcal infections, including the use of pneumococcal conjugate and polysaccharide vaccines and antibiotic prophylaxis. *Pediatrics* 106: 367-376

Bader-Meunier B, Gauthier F, Archambaud F, Cynober T, Mielot F, Dommergues JP, Warszawski J, Mohandas N, Tchernia G (2001): Long-term evaluation of the beneficial effect of subtotal splenectomy for management of hereditary spherocytosis. *Blood* 97: 399-403

Bolton-Maggs PHB, Stevens RF, Dodd NJ, Lamont G, Tittensor P, King M-J (2004) Guidelines for the diagnosis and management of hereditary spherocytosis. *Br J Haematol* 126, 455-474

de Buys Roessingh SA, de Lagausie P, Rohrlisch P, Berrebi D, Aigrain Y (2002): Follow-up of partial splenectomy in children with hereditary spherocytosis. *J Pediatr Surg* 37: 1459-63

Davies JM, Barnes R, Milligan D: Update of guidelines for the prevention and treatment of infection in patients with absent or dysfunctional spleen. *Clin Med* 2: 440-443

Eber SW, Armbrust R, Schröter W (1990): Variable clinical severity of hereditary spherocytosis: relation to erythrocytic spectrin concentration, osmotic fragility and autohemolysis. *J Pediatr* 117: 409-416

Eber SW, Langendörfer CM, Ditzig M, Reinhardt D, Stöhr G, Soldan W, Schröter W, Tchernia G (1999): Frequency of very late fatal sepsis after splenectomy for hereditary spherocytosis: impact of insufficient antibody response to pneumococcal infection. *Ann Hematol* 78: 524-528

Eber SW, Belohradsky BH, Weiß M (2001): Antiinfectious prophylaxis in asplenia. *Klin Pädiatr* 213: 84-87

Eber S, Lux SE (2004): Hereditary spherocytosis - defects in proteins that connect the membrane skeleton to the lipid bilayer. *Semin Hematol* 41: 118-41

Eber S: Angeborene Erythrozytenmembrandefekte. Hrsg. Gadner H, Gaedicke G, Niemeyer C, Ritter J. *Pädiatrische Hämatologie und Onkologie*. Heidelberg: Springer 2006: 123-138



AGAPLESION  
EV. BATHILDISKRANKENHAUS

BAD PYRMONT

Eber SW, Cario H, Dickerhoff R, Heimpel H, Janssen G, Janka-Schaub G, Kohne E, Kulozik AE, Lakomek M, Niemeyer C, Stöhr G (2006): Hereditäre Sphärozytose. Leitlinien zur Diagnostik und Therapie in der pädiatrischen Onkologie und Hämatologie. Arbeitsgemeinschaft Wissenschaftlicher Medizinischer Fachgesellschaften

Online: <http://www.uni-duesseldorf.de//AWMF/III/025-018.htm>

Petroianu A, Da Silva RG, Simal CJR, De Carvalho DG, Da Silva RAP (1997): Late Postoperative Follow-Up of Patients Submitted to Subtotal Splenectomy. *Am Surg* 63: 735-40

Rice HE, Oldham KT, Hillery CA, Skinner MA, O'Hara SM, Ware RE (2003): Clinical and hematologic benefits of partial splenectomy for congenital hemolytic anemias in children. *Ann Surg* 237: 281-8

Schilling RF (1995): Estimating the Risk for Sepsis after Splenectomy in Hereditary Spherocytosis. *Ann Intern Med* 122: 187-188

Schwartz PE, Sterioff S, Mucha P, Melton LJ, Offord KP (1982): Postsplenectomy Sepsis and Mortality in Adults. *JAMA* 248: 2279-83

Stoehr GA, Stauffer UG, Eber SW (2005): Near-Total Splenectomy - A New Technique for the Management of Hereditary Spherocytosis. *AnnSurg* 241: 40-47

Stoehr GA, Sobh JN, Luecken J, Heidemann K, Mittler U, Hilgers R, Eber SW (2005): Near-total splenectomy for hereditary spherocytosis: clinical prospects in relation to disease severity. *BJH* 132: 791-793

Stoehr GA, Rose MA, Eber SW, Heidemann K, Schubert R, Zielen S (2005): Immunogenicity of sequential pneumococcal vaccination in subjects splenectomised for hereditary spherocytosis. *BJH* 132: 788-790

Tchernia G, Gauthier F, Mielot F, Dommergues JP, Yvart J, Chasis JA, Mohandas N (1993): Initial assessment of the beneficial effect of partial splenectomy in hereditary spherocytosis. *Blood* 81: 2014-2020

Tchernia G, Bader-Meunier B, Berterottiere P, Eber SW, Dommergues JP, Gauthier F (1997): Effectiveness of partial splenectomy in hereditary spherocytosis. *Curr Opin Hematol* 4: 136-141