



BEHANDLUNGSMITTELSINFORMATION

Leberchirurgie

Die Leber ist das größte innere Organ des Menschen und ist für viele Stoffwechselfvorgänge verantwortlich. In der Leber können sich zystische Erkrankungen, gutartige, bösartige Tumore oder Absiedlungen (Metastasen) anderer bösartigen Krankheiten bilden. Die Leberchirurgie nutzt die hohe Regenerationsfähigkeit des Lebergewebes aus. In Abhängigkeit der Grunderkrankung kommen unterschiedliche Operationsverfahren zur Anwendung.

Zystische Leberveränderungen

Zystische Veränderungen sind häufig Zufallsbefunde und müssen in der Regel nicht operiert werden. Entstehen bei großen Zysten Schmerzen, die auf eine konservative Therapie nicht ansprechen, können diese mittels Bauchspiegelung (laparoskopisch) oder durch einen Bauchschnitt behandelt werden. Bei der Operation wird der der Leberoberfläche zugewandt Zystenanteil entfernt.

Gutartige Lebertumore

- **Fokale noduläre Hyperplasie (FNH)**
Die FNH ist häufig ein Zufallsbefund bei einer bildgebenden Untersuchung (Ultraschall, CT, MRT) bei Frauen im Alter zwischen 20 und 50 Jahren. Eine Entartungstendenz wird nicht beschrieben. Die Entstehung der Adenome ist nicht sicher geklärt, eine Einnahme von östrogenhaltigen Medikamenten (Pille) scheint das Auftreten der Adenome zu begünstigen.
- **Hepatozelluläres Adenom**
Das hepatozelluläre Adenom ist ein Lebertumor. Dieser Tumor ist mittels Ultraschall oder CT schlecht von einem bösartigen Tumor zu unterscheiden. Der Tumor kann spontane Einbluten oder rupturieren. Durch eine Probenentnahme kann die Dignität (gutartig oder bösartig) geklärt werden.
- **Leberhämangiome**
Blutschwamm in der Leber, häufig Zufallsbefund bei der Ultraschalluntersuchung. Eine Operationsindikation ergibt sich bei Symptomen oder nicht sicherer Zuordnung.

Bösartige Lebertumore

Die bösartigen Lebertumore entstehen aus den Leberzellen (hepatozelluläres Karzinom 90 %) oder aus den Gallengängen (cholangiozelluläres Karzinom 10%). Hauptrisikofaktoren sind für die Entstehung die Leberzirrhose, chronische Lebererkrankungen (Hepatitis) oder metabolische Grunderkrankungen (z.B. Hämatochromatose). Die operative Entfernung der Tumore ist abhängig von der Lage in der Leber und der Funktionsleistung der Restleber. Das Resektionsausmaß wird durch den verbleibenden Leberrest limitiert, dieser muss die voll-



AGAPLESION
EV. BATHILDISKRANKENHAUS
BAD PYRMONT

ständige Leberleistung übernehmen können. Als Alternative ist in einzelnen Fällen eine Lebertransplantation möglich. Kann der Tumor wegen seiner Größe, Anzahl oder seiner Lage nicht operativ entfernt werden, stehen andere Optionen zur Verfügung, z.B. die Radiofrequenz-ablation (RFI). Die Radiofrequenztherapie wird ultraschall-gesteuert, laparoskopisch oder offen intraoperativ angewandt. Eine Nadelelektrode wird in den Tumor eingeführt und durch Wechselstrom wird der Tumor erhitzt, so dass eine Nekrose (Absterben der Tumorzellen) entsteht. Die Grenzen dieses Verfahren werden durch die Größe des oder der Tumoran-teile bestimmt.

Lebermetastasen

Lebermetastasen treten häufiger auf als die primären Lebertumore. Die Metastasen entstehen durch eine Absiedlung des ursprünglichen Tumors (z.B. Dickdarm). Die Verschleppung von Tumorzellen durch das Blut über das Pfortadersystem ermöglicht die Absiedlungen (Metastasen) in der Leber. Die vollständige Entfernung der Metastase(n) kann die Prognose der Erkrankung verbessern. Vor einer Operation ist das individuelle Risiko für jeden Patienten festzulegen. Das Risiko wird durch die Anzahl der Metastasen, die Vorbehandlung (Chemotherapie), Grunderkrankungen und der Größe der verbleibenden Restleber bestimmt.

In besonderen Fällen ist es erforderlich, die Leber zu konditionieren. Durch eine selektive Unterbrechung der Blutversorgung der Leber kann eine Vergrößerung der tumorfreien Restleber erzielt werden. Die anatomische Lage der Metastasen bestimmt das Resektionsausmaß und das intraoperative Vorgehen entweder einer Segmentresektion der Leber oder einer atypische Resektion. Die Segmentresektion orientiert sich an dem anatomischen Aufbau der Leber. Die atypische Resektion entfernt die Metastase mit einem Sicherheitsabstand aus dem gesunden Lebergewebe.

Diagnostik

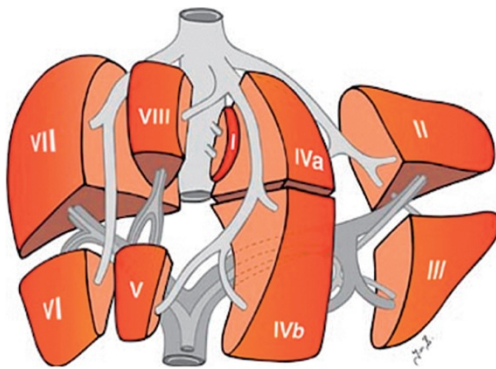
Veränderungen in der Leber werden oft bei einer Ultraschalluntersuchung entdeckt. Diese Untersuchung reicht bei vielen Normalbefunden aus. Kann ein Befund nicht sicher durch die Ultraschalluntersuchung abgeklärt werden muss eine weitere Diagnostik mittels Computertomographie (CT) oder Magnetresonanztomographie (MRT) erfolgen. Zusätzlich kann bei diesen Untersuchungen zielgesteuert eine Leberprobe zur histologischen Aufarbeitung gewonnen werden.

Operationsverfahren

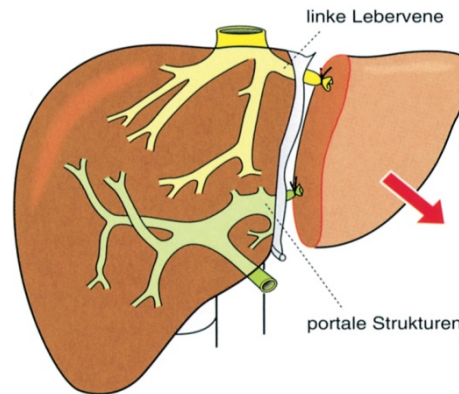
Die Leber lässt sich anatomisch in 8 Segmente aufteilen. In Abhängigkeit von der Tumorkalisation werden können dann einzelne oder benachbarte Segmente operativ entfernt werden



AGAPLESION
EV. BATHILDISKRANKENHAUS
BAD PYRMONT



Aus Berchtold/Bruch/Trentz: Chirurgie. © 2006 Elsevier GmbH.



Aus Berchtold/Bruch/Trentz: Chirurgie. © 2006 Elsevier GmbH.

Das Ausmaß der Operation wird durch den verbleibenden Leberrest bestimmt, da dieser Anteil die Funktion der Leber übernehmen muss.

Cusa Excel

Durch den Einsatz eines Ultraschall-Dissektors bei der Lebergewebedurchtrennung können die Blutgefäße gut dargestellt werden und ermöglicht eine besonders blutsparende Operation.

Radiofrequenzablation

Die Radiofrequenzablation ist ein alternatives Verfahren in der Behandlung bösartiger Lebertumore. Die Tumore werden durch Hitze zerstört. Eine spezielle Sonde wird unter Ultraschallkontrolle im Tumor platziert. Ein Generator erzeugt einen hochfrequenten Wechselstrom, der über die Sonde in den Tumor geleitet wird. Durch den lokalen Hitzeanstieg kommt es zur Verkochung des Lebergewebes. Die Methode ist für Lebertumore bis ca. 5 cm Durchmesser geeignet.